Elektronické srdce a plíce

CZ.2.17/3.1.00/33276

8. Bolest mezi lopatkami a v zádech (aneurysma aorty)

Pacient PCH, 60 let

1. Popis případu a základní anamnéza:

Nemocný odeslán k hospitalizaci po vyšetření na centálním příjmovém oddělení nemocnice, kam přivezen RZS. Dnes kolem poledne pocítil náhle vzniklou bolest za hrudní kostí. Popisuje ji jako „roztržení srdce“. Bolest se pak přestěhovala do oblasti zad. Postupně vznikli a přetrvávají kruté bolesti levé dolní končetiny.

V 18-ti letech prodělal glomerulonefritídu. Od té doby se léčí na vysoký krevní tlak. Je sledován revmatologem pro onemocnění (neví jaké), při kterém mu bolestivě otékají klouby. Má rovněž dnu. V roce 1995 měl autonehodu s vážným poraněním hrudníku. Od autonehody má chronické vertebrogenní bolesti. Je v péči pneumologa pro ventilační poruchu kombinovaného typu: CHOPN a restrikce způsobena posttraumatickými změnami skeletu hrudníku. Z léků bere Agen (amlodipin), Lozap (losartan), Milurit (allopurinol) a Godasal (kyselina acetylsalicylova). Otec (58-letý) i děd (49-letý) zemřeli náhle, příčinu neví.

Otázka č. 1: Jaké znáte příčiny bolesti na hrudi a v zádech?

Otázka č. 2: Jaká je pravěpodobná příčina obtíží pacienta?

Otázka č. 3: Které údaje z anamnézy byli rozhodující pro stanovení Vaši pracovní diagnózy?

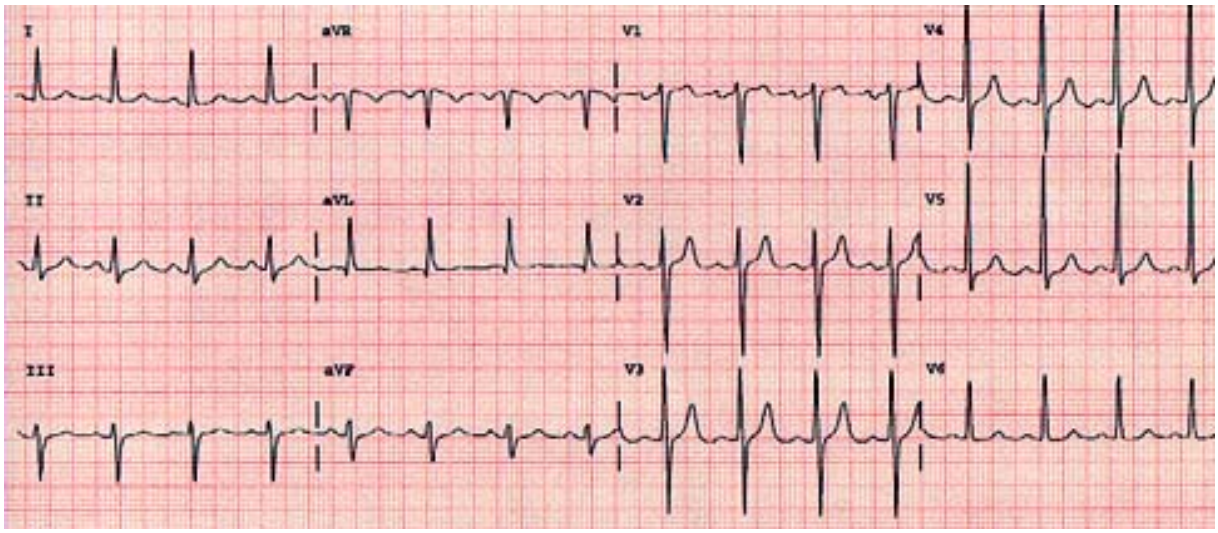

Obrázek 1. EKG při přijetí

3. Fyzikální vyšetření při přijetí:

TK 180/100mmHg, P 90/min. reg., Hmotnost 100 kg, Výška 170 cm, dechová frekvence 15/min. Pacient při vědomí, orientován, spolupracuje. Kůže bledá, aniktericky, bez cyanózy. Hlava: nebolestivá, bulby oční ve

středním postavení. Zornice izokorické. Jazyk vlhký. Krk: uzliny nejsou hmatné, karotidy tepou souměrně, bez šelestu, náplň krčních žil nezvětšená, štítná žláza není hmatná. Hrudník: souměrný. Plíce: poklep zkrácený vlevo basálně, dýchání čisté sklípkové. Srdce: akce pravidelná, 2 ozvy ohraničené, krátký systolický šelest nad aortou 2/6 bez propagace. Břicho: měkké, nebolestivé, bez hmatné rezistence, bez známek ascitu. Játra a slezina nezvětšeny. Jizvy po operacích nejsou patrné. Páteř: nebolestivá. Horní končetiny: bez otoků, pulsace hmatná na aa. radiales i aa. ulnares bilat. Dolní končetiny: bez otoků, levá bledá, pulzace vlevo nejsou hmatné. Vlevo citlivost i na pohmat, bolestivě reaguje na dotek prstem. Varixy nejsou přítomny. Pulsace: a.femoralis dx. +, sin. není hmatná. Periferie vpravo dobře hamtná. Šelesty v tříslech ani v podbříku nejsou slyšitelné. Neurologický nález: orientačně bez lateralizace, bez meningiálních příznaků.

Otázka č. 4: Které jsou patologické nálezy při fyzikálním vyšetření? Jaká je jejich možná příčina?

3. Výsledky vyšetření:

Vstupní EKG je na **obrázku 1**. Laboratorní vyšetření krve je v **tabulce 1**. Vzhledem k anamnéze a fyzikálnímu vyšetření bylo vysloveno podezření na disekci aorty. Při transtorakálním echokardiografickém vyšetření nález degenerativních změn aortální chlopně, nebyla patrna disekce ascendentní aorty, pacient měl normální kinetiku a systolickou funkci hypertrofické levé komory.

Otázka č. 5: Doplňte chybějící jednotky do tabulky s výsledky biochemického vyšetření séra.

Otázka č. 6: Popište vstupní EKG? Jaké jsou změny EKG typické pro disekci aorty?

Otázka č. 7: Jaká jsou EKG kriteria pro hypertrofii levé komory?

	Hodnota	Jednotky
S-CK	1.83	μkat/l
S-CK MB	0.33	μkat/l
S-TnI	< 0.2	ng/ml
S-glukóza	7.62	
S-Na	150,0	
S-K	3.91	mmol/l
S-Urea	7.21	
S-Kreatinin	90.0	μmol/l
S-ALT	0.82	μkat/l
S-AST	0.63	
HGB	128	g/l

Tabulka 1. Laboratorní vyšetření krve při přijetí

S – hodnota v séru séra

4. Další průběh:

Provedena jicnová echokardiografie s nálezem disekce aorty, jejíž vizualizace je na **obrázku 2**. CT angiografie upřesnila rozsah disekce: ve vzestupné aortě začínají 2 lumen oddělená tenkou hypodensní lineární linií - disekce, která začíná na dorsální stěně, pokračuje obloukem aorty, descendentní aortou hrudní, břišní do a.illica comm.l.dx. A.illica comm, int. a ext., a. femoris superficialis, a. profunda femoris, a. poplitea vpravo je normálního průběhu a průsvitu, hladkých stěn, plní se bércové tepny vpravo. Obliterace a.illica comm. l.sin (**obrázek 3**).

Otázka č. 8: Jaké znáte příčiny disekce aorty?

Otázka č. 9: Jaké znáte typy disekce aorty?

Otázka č. 9: Jaké obtíže kromě bolesti na hrudi nebo v zádech může udávat pacient s disekcí aorty a proč?

Otázka č. 10: Jaké nálezy při fyzikálním vyšetření může mít pacient s disekcí aory?

4. Další průběh

Pacient byl po stanoveni diagnózy urgentně překládán na oddělení kardiochirurgie. Zabezpečen intravenozní přístup přes centální venózní katétr a monitorace invazivního tlaku krve přes a. radialis. Z léků kontinální aplikace Ebrantilu (urapidil) pro nutnost korekce krevního tlaku.

Otázka č. 9: Jaký je mechanizmus účinku urapidilu?

Otázka č. 10: Jaké další léky jsou vhodné po korekci vysokého krevního tlaku u pacienta s disekcí aorty?

6. Diagnostický závěr:

Základní diagnóza:

Disekce aorty typu A

- obliterace a.illica comm. l.sin.

Vedlejší diagnozy:

Arteriální hypertenze III

- renoparenchýmová

Obezita

Dna

Kombinovaná respirační porucha těžkého stupně

- CHOPN
- Restrikční porucha v důsledku posttraumatických změn skeletu hrudníku

Reumatická arteritída

OPERAČNÍ PROGRAM PRAHA
ADAPTABILITA

EVROPSKÁ UNIE

Elektronické srdce a plíce

CZ.2.17/3.1.00/33276

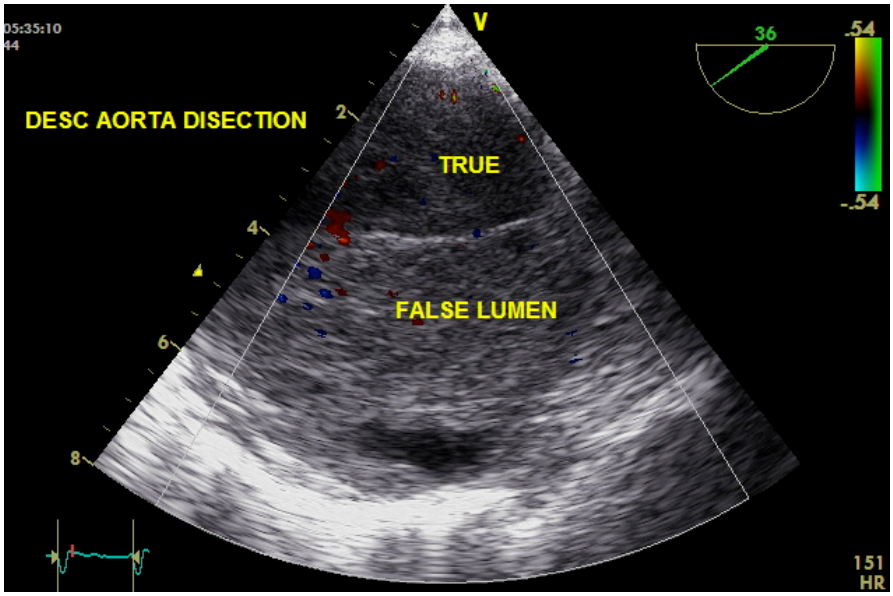

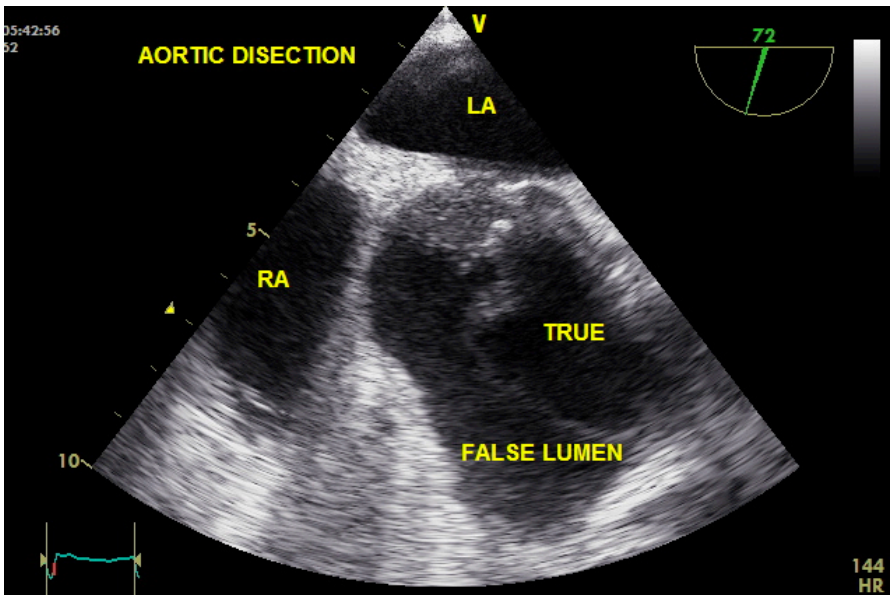

Projekt spolufinancuje Evropský sociální fond

Praha & EU: Investujeme do vaší budoucnosti“

Elektronické srdce a plíce

CZ.2.17/3.1.00/33276

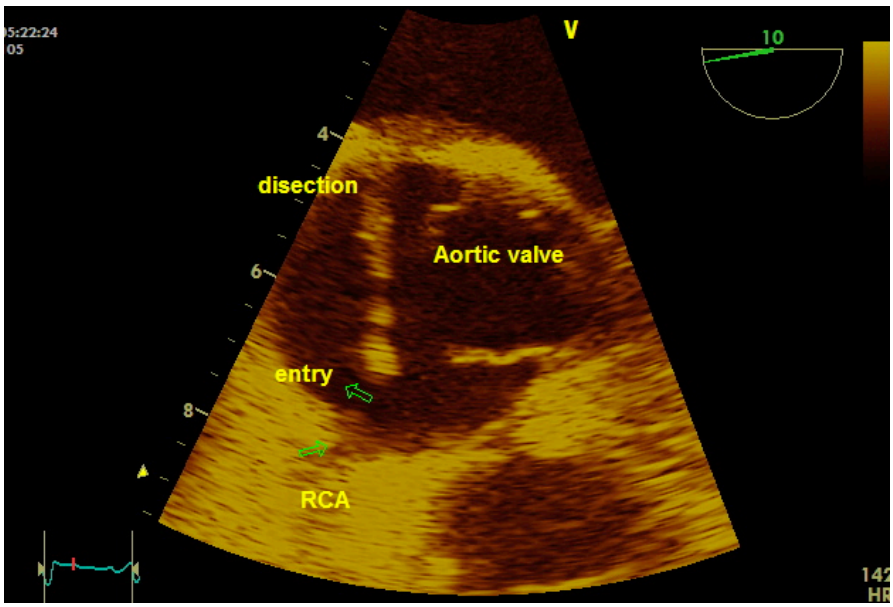

Obrázek 2. Nález disekce při jícnové echokardiografii.

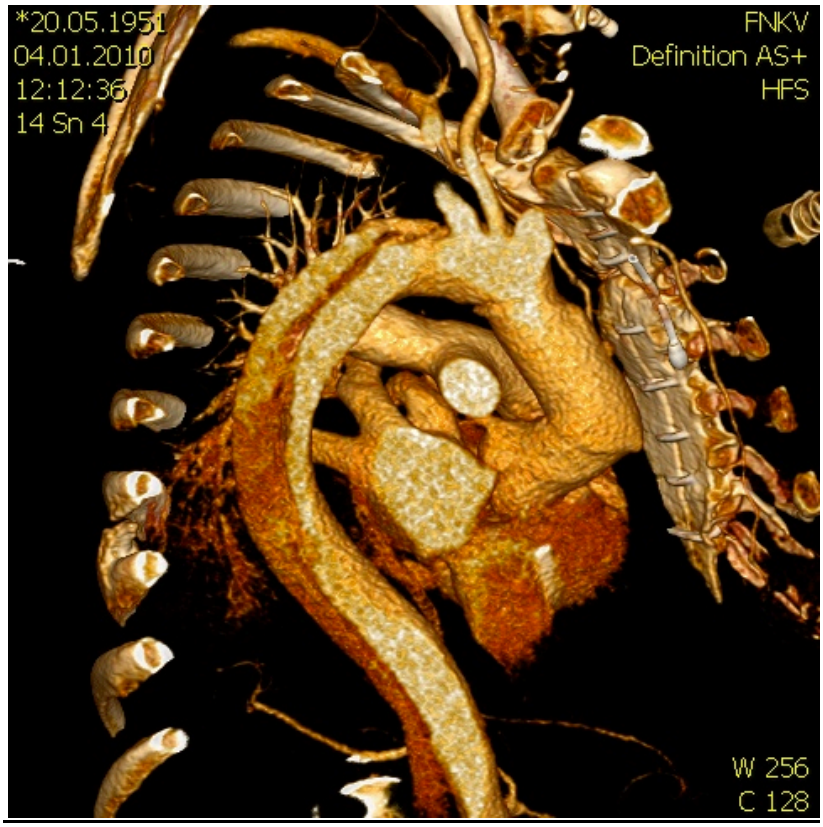

Obrázek 3: 3D CT angiografie

Projekt spolufinancuje Evropský sociální fond

Praha & EU: Investujeme do vaší budoucnosti“

Rizikové faktory
Hypertenze
Trauma
Bikuspidální aortální chlopeň
Marfanův syndrom
Vrozená méněcennost spojivově tkáně (Turnerův syndrom, Ehlers-Danlos syndrom, Noonanův syndom)
Stp náhradě aortální chlopně, CABG, jiných invasivních procedurách na srdci a aortě
Systémové nemoci (arteritídy)
Užívání kokainu
Syfilis
Komplikace
Tamponáda srdce
Cévní mozková příhoda
Akutní infarkt myokardu
Náhlá příhoda břišní
Akutní ischemie končetin
Ruptura aorty s rychlou strátou krve, šok
Akutní renální selhání
Léčba
Disekce typu A – neodkladné kardiochirururgické řešení
Disekce typu B – konzervativní postup, farmakoterapie (antihypertenziva, analgetika)

Tabulka 2: Disekce aorty

Projekt spolufinancuje Evropský sociální fond

Praha & EU: Investujeme do vaší budoucnosti“

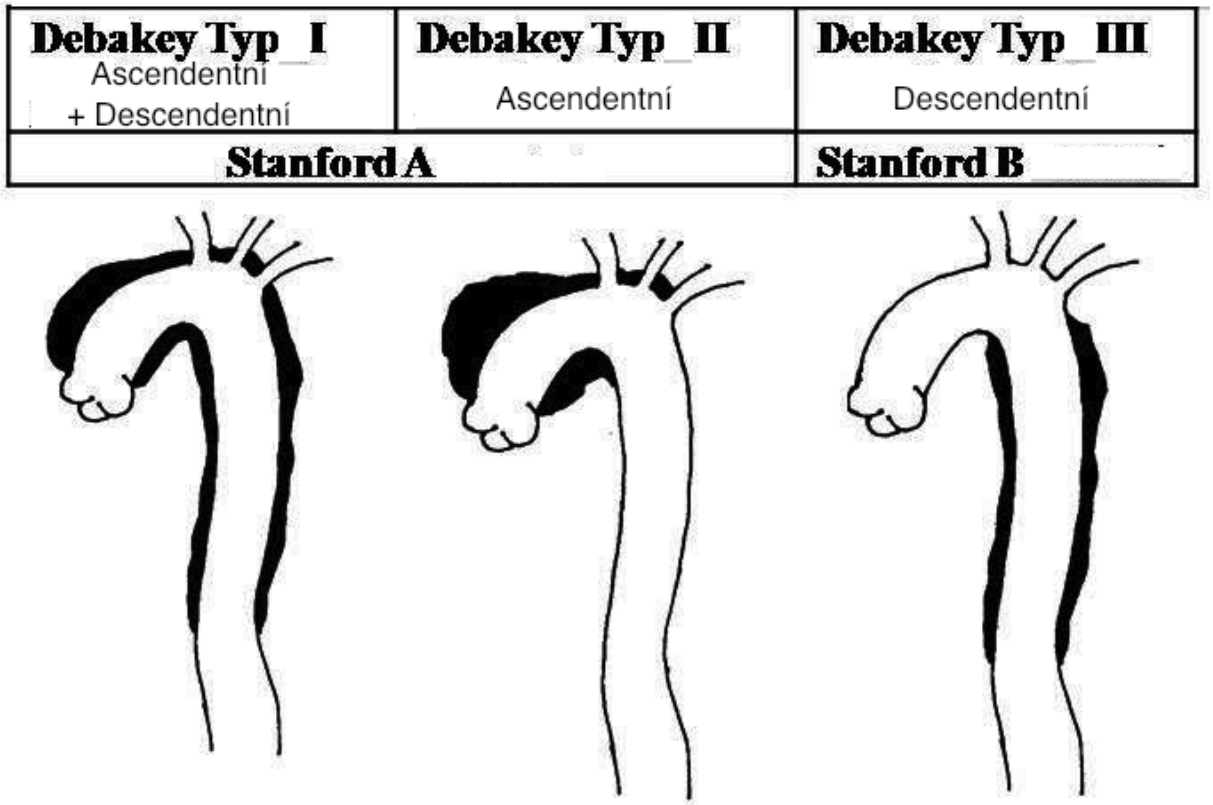

Obrázek 4. Klasifikace disekce aorty

OPERAČNÍ PROGRAM PRAHA
ADAPTABILITA

PRAHA PRAGUE PRAGA PRAG

EVROPSKÁ UNIE

Elektronické srdce a plíce

CZ.2.17/3.1.00/33276

Projekt spolufinancuje Evropský sociální fond

Praha & EU: Investujeme do vaší budoucnosti“